

中西医治疗肉芽肿性乳腺炎患者验案 1 例

秦中国 阳雪梅*

安岳县中医医院

DOI:10.12238/ffcr.v3i6.17268

[摘要] 本例患者为中年女性，因左侧乳房包块伴胀痛入院治疗。体格检查发现左乳有包块，皮温升高，穿刺抽出脓液。辅助检查包括彩超、CT、血细胞分析等，均提示乳腺炎症。病理检查确诊为慢性化脓性乳腺炎伴肉芽肿形成。中医诊断为粉刺性乳痛（热毒蕴结证），西医诊断为浆细胞性乳腺炎伴脓肿形成。治疗包括手术切开引流、抗感染、外治、物理治疗及中药口服。术后患者恢复良好，无并发症，最终痊愈出院。

[关键词] 肉芽肿性乳腺炎；中西医治疗；引流手术

中图分类号：R26 文献标识码：A

A Case Report of Integrated Traditional Chinese and Western Medicine in Treating Granulomatous Mastitis

Zhongguo Qin, Xuemei Yang*

Anyue County Traditional Chinese Medicine Hospital

Abstract: Objective: The patient in this case is a middle-aged female who was admitted for treatment due to left breast mass accompanied by swelling and pain. Physical examination revealed a lump in the left breast with elevated skin temperature, and pus was extracted through puncture. Auxiliary examinations include color ultrasound CT、Blood cell analysis and other tests indicate breast inflammation. Confirmed by pathological examination as chronic suppurative mastitis with granuloma formation. The traditional Chinese medicine diagnosis is acne prone mastitis (heat toxin accumulation syndrome), while the Western medicine diagnosis is plasma cell mastitis with abscess formation. The treatment includes surgical incision and drainage, anti infection, external treatment, physical therapy, and oral Chinese medicine. The postoperative patient recovered well without any complications and was eventually discharged from the hospital.

Keywords: granulomatous mastitis; traditional Chinese and Western medicine treatment; drainage surgery

1 病史资料

罗某，女，31岁，因“左侧乳房包块伴胀痛1年余”于2024.10.25入院。现病史：1年余前无明显原因发现左侧乳房肿物，约蚕豆大小，伴轻微胀痛不适。口服药物治疗后好转不明显。2024.04.12彩超提示“左侧乳腺局部回声异常：浆细胞性乳腺炎？”诊断考虑左乳炎性肿物，住院治疗。2024.4.23行左乳肿物穿刺活检术。出院诊断为“慢性乳腺炎（左侧）”。10余天前再次出现左乳房肿物伴持续性轻微胀痛，偶感刺痛。2024.10.17彩超提示“左侧乳腺内低回声区（BI-RADS:4a类），非哺乳期乳腺炎？”细针穿刺细胞学报告“符合乳腺急性炎症细胞学形态，不排除皮脂腺囊肿伴感染可能”。建议手术治疗或中医诊治。2024.10.25于我院门诊就诊，彩超提示“左侧乳腺杂乱回声团块”，门诊考虑诊断“急性乳腺炎”，收入我科住院治疗。否认冠心病、高血压、糖尿病病史。否认“结核”“肝炎”“伤寒”等传染

病史。有痔疮手术史。否认输血史。否认药物、食物过敏史。

2 体格检查

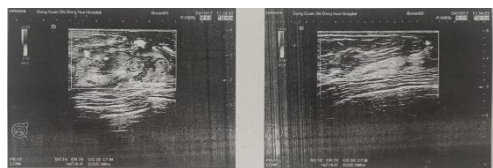
左乳9点方向距乳头约2cm处皮肤稍隆起，皮温升高，皮下可扪及包块，约4.5cm×2.4cm大，质硬、形状不规则、边界不清、活动度好、与皮肤无粘连、无波动感。左腋下可扪及一肿大淋巴结，约0.5cm×0.5cm大，边界清楚，无明显压痛。于9左乳头点位方向皮肤隆起处穿刺，抽出浓稠黄色脓液约3ml，送细菌培养及鉴定。

3 辅助检查

2024年02月18日彩超：左侧乳腺实性结节（BI-RADS 3级）左侧乳腺内上象限可探及数个稍低回声团，较大位于10点钟方向，约13mm×9mm。

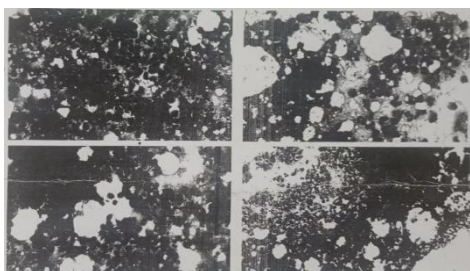
2024年10月17日彩超：左侧乳腺内低回声区（BI-RADS:4a类），非哺乳期乳腺炎？双侧乳腺导管扩张并内异常回声（BI-RADS:3类）。

如下图:



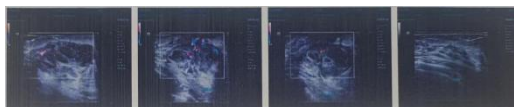2024年10月17日细针穿刺细胞学报告:符合乳腺急性炎症细胞学形态,不排除皮脂腺囊肿伴感染可能。

如下图:



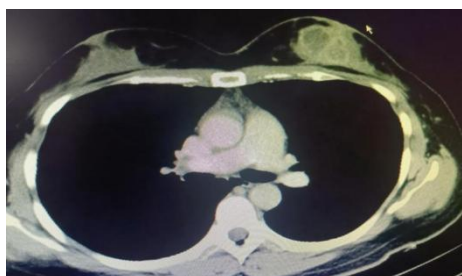2024年10月25日彩超:左侧乳腺杂乱回声团块(乳腺炎可能)。

如下图:



2024年10月26日增强CT:左乳上象限块状影,其内见无强化坏死影,左侧腋窝稍大淋巴结,考虑炎性改变伴脓肿形成可能。

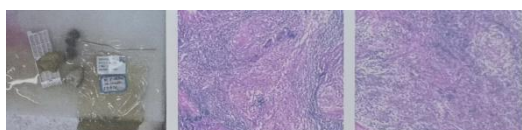
如下图:



2024年10月26日血细胞分析:白细胞 $11.37 \times 10^9/L \uparrow$,中性粒细胞计数 $7.06 \times 10^9/L \uparrow$,单核细胞计数 $0.83 \times 10^9/L \uparrow$,嗜碱性粒细胞计数 $0.11 \times 10^9/L \uparrow$ ”。

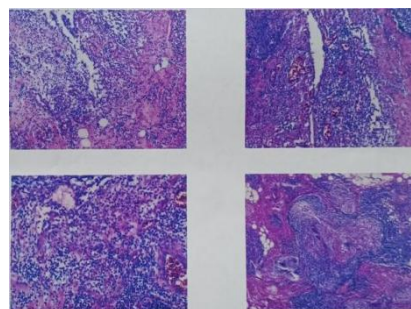
2024年10月29日病理检查报告:大体所见:左乳房皮下包块组织:灰白色碎组织3块,直径约4cm。

镜下所见如下图:



2024年10月29日病理检查报告:肉眼所见:灰白色碎

组织3块,直径约4cm。光镜所见如下图:



4 中西医诊断、诊断依据

4.1 中医诊断

粉刺性乳痈(热毒蕴结证)

诊断依据:中年女性,主因“左侧乳房包块伴胀痛1年余”入院,非哺乳期,左乳房包块伴持续性轻微胀痛,偶感刺痛,皮肤灼热,属中医“粉刺性乳痈”范畴。患者饮食不节,损伤脾胃,水湿不化,凝聚为痰,蕴结于左乳房处,形成包块;痰凝气滞,不通则痛,故见胀痛不适;气滞则血瘀,故见刺痛不适;痰瘀搏结,热毒内生,化热化腐,故见皮肤灼热,穿刺见浓稠脓液;舌红,苔薄黄,脉弦,病位在左乳,与肝、脾、胃相关,四诊合参,故可辨证为热毒蕴结证。

4.2 西医诊断

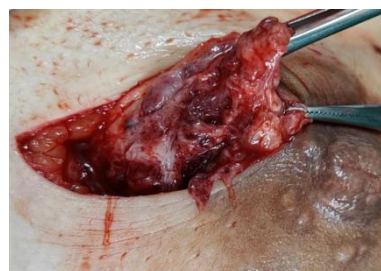浆细胞性乳腺炎伴脓肿形成(左乳)

诊断依据:中年女性,主因“左侧乳房包块伴胀痛1年余”入院,非哺乳期,左乳房包块伴持续性轻微胀痛,偶感刺痛,皮肤灼热。穿刺抽出浓稠黄色脓液。穿刺活检、彩超、增强CT皆提示为浆细胞性乳腺炎伴脓肿形成。综上,诊断明确。

5 治疗

于2024.10.26在局部麻醉下行(左侧)乳腺脓肿切开引流术、乳腺活检术、皮瓣形成术。术后予以抗感染、外治(中医:术后给予复方黄连液纱条填塞切口引流;西医:复方黄连液纱条引流至切口无红肿,无分泌物,切口内可见肉芽组织生长时,改为牛碱性成纤维细胞生长因子凝胶涂擦切口)、物理治疗、中药治疗。

术中图片如下图:



中药处方为黄芪内托散加减,包括:党参、金银花、连

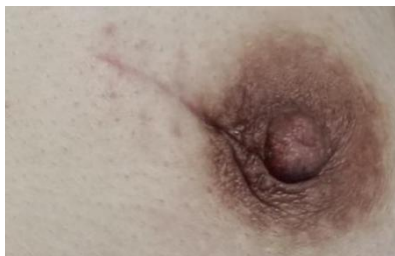翘、皂角刺 15g、黄芪 30g、当归、川芎、炒白芍、白芷、炒白术、陈皮、燻桃仁、延胡索、莪术 12g、甘草、红曲 6g、地黄 20g、红花 10g。每日一剂，水煎服，一日三次。

方义：四诊合参，辨证为热毒蕴结证，理应以仙方活命饮加减以清热解毒，消肿散结，活血止痛。但该患者病情反复，院外多次诊治，久病耗伤气血；又因该患者以脾胃亏虚为本，痰瘀、热为标；手术切除病灶、复方黄连液纱条引流以清热燥湿，泻火解毒、及静滴注射用头孢唑林钠抗感染治疗为治标，故口服中药以黄芪内托散加减以健脾益气、活血化瘀、清热解毒，为治本。标本兼治，内外同治，中西医结合治疗。故方中党参、黄芪合用为君药，以健脾益气；臣以白术生用以健脾利湿，益气温中，去脾胃中湿，脾胃得建，湿热自祛；蒲公英清热解毒；地黄以清热凉血；川芎、燻桃仁、延胡索、莪术、红花、红曲活血化瘀、通络止痛；陈皮化痰行气；金银花、连翘清热解毒；白芷、皂角刺透脓；均为佐药，甘草调和诸药，生用以生津，为佐使之用。

6 病情变化与转归

患者于术后第三天办理出院。术后第 38 天，切口痊愈，无明显瘢痕，乳房形态无明显改变，未扪及明显硬结及包块，切口处皮肤稍硬，但较前进一步柔软，引流口处无凹陷。双侧乳腺彩超：双侧乳腺未见明显异常 (BI-RADS 分类, I 类)。

术后第 38 天如下图：



彩超如下图：



7 临证体会

肉芽肿性乳腺炎在中医范畴内常被归类于乳痈、乳癖等

病症。寒邪侵袭、肝气郁结、气机不畅等均为该病的重要病因。乳痈的病位主要涉及肝、胃，同时与脾、肾密切相关。因此，治疗时应遵循扶正祛邪、疏肝泄热、调畅气机、清热解毒的原则，并兼顾补益正气，通过全面审视病情，实施辨证施治。

肉芽肿性乳腺炎作为一种原因尚不明确的无菌性炎症疾病，可能与机体免疫系统的异常功能有关。除乳房肿块反复发作并化脓的临床表现外，还需通过病理检查以确诊。笔者认为，一旦形成肿块，应立即即进行穿刺病理检查以明确诊断，争取早期治疗。对于较为局限的肿块，应尽早手术切除，术中应彻底探查肿块周围并扩大切除范围以消除潜在微小病灶，术后辅以中药治疗至少半年以防止复发。若肿块较大但局限于某一区段内，可采用皮下乳房区段锥形切除术，并注意切开乳头附近的大乳管以彻底清除病灶并纠正乳头凹陷，同时尽可能保护乳头乳晕的完整性。若肿块已形成脓肿，亦应及时进行手术治疗。复方黄连液是我院首创方剂，由黄连、冰片组成，以苯甲酸为防腐剂。根据中医基础理论及现代药理研究，对本方中主要药物作以下分析：黄连低浓度抑菌，高浓度杀菌，有效控制感染；冰片有抗菌、抗炎、镇痛作用，促进其他药物的透皮吸收，并可作为引，开窍透骨，拔病外出。二者合用清热解毒燥湿，冰片促进复方黄连液透皮吸收，高浓度作用于病灶。能明显加快压疮创面愈合速度。

综上所述，中西医结合疗法在治疗肉芽肿性乳腺炎方面融合各自优势并弥补不足，可减少对乳腺组织的损伤，减轻患者痛苦，缩短治疗周期，取得更佳治疗效果。

[参考文献]

- [1]杨琦,曾一. 肉芽肿性乳腺炎中药治疗验案[J]. 实用中医药杂志,2022,38(8):1439-1441.
- [2]阮祎莹,王怡,陈佳静,等.肉芽肿性乳腺炎阴阳辨证模型的探索性研究[J].医学信息,2022,35(9):95-99.
- [3]中国卫生部. 中药新药临床研究指导原则[M]. 北京: 中国医药科技出版社, 2002:233
- [4]吴姗姗,刘成全,徐妍,等.中西医结合治疗肿块期肉芽肿性乳腺炎临床观察[J].山西中医,2022,38(1):30-32.

作者简介：

秦中国 (1986.01-), 男, 汉族, 四川安岳人, 本科, 主治医师, 研究方向为中西医临床外科。